

宁夏西吉披毛犀下颌骨化石 病态现象的观察

周本雄

(中国科学院古脊椎动物与古人类研究所)

本文記述了在宁夏回族自治区发现的披毛犀化石, 并就标本的牙齿和下颌骨的病态现象, 作了一些初步的观察。

标本是 1958 年由某石油勘探局的野外工作同志所采集的, 同年 12 月寄交中国科学院古脊椎动物与古人类研究所进行鑑定。由于化石保存了比較特殊的病态现象, 故特此作简单的报导。

作者对采集化石的同志表示深切的感谢。本文在写作过程中得到北京医学院口腔系毛燮均、中国科学院古脊椎动物与古人类研究所周明鎮与顏闇三位教授的指导; 并承本研究所内其他同志等提出宝贵意见, 作者在此一并致謝。

宁夏西吉的披毛犀

Coelodonta antiquitatis (Blumenbach)

1. 化石产地及时代: 宁夏回族自治区西吉县新营区袁湾村三里湾的沟边右岸。地层时代为更新世晚期。

2. 标本的一般記述: 一具接近完好的下颌骨, 除齿骨联合的前端部分及下颌支的后端裂失之外, 其他部分保存較好。两侧的齿列均保存(左侧缺第一下臼齿及第二前臼齿, 右侧缺第二及第四前臼齿)。左上颌骨殘片一块(断裂面很新, 可能为采集所致), 其上附有第二、第三上臼齿。上下牙齿属于同一成年个体。中国科学院古脊椎动物与古人类研究所标本编号: V. 2493。

下颌骨: 标本石化程度很浅, 左右下颌齿骨粗厚沉重, 二者之间的距离很狭窄, 前端的夹角小, 齿骨联合处肥厚结实。

下臼齿: 左右第二及第三下臼齿保存得最完好, 在牙齿的外表尤其是在齿谷(凹)之中附有丰富的水泥质, 水泥质被剥失后裸露的釉质层表面, 有很显著的粗糙折皱纹。齿冠很高(左下第二臼齿齿冠高 38 毫米, 左下第三臼齿齿冠高 40 毫米)。牙齿外壁的基部的前面部分比后面部分宽; 下次脊与下后脊的齿谷都很深陡, 内壁几乎垂直于谷底。下次脊外壁的后外侧是接近直角的折曲。其他的牙齿均发生了病变(见病态观察部分)。

上臼齿: 上臼齿的齿冠很高, 左上第二臼齿齿冠高 42.5 毫米。釉质层的表面也有很粗糙的褶皱纹; 牙齿外壁的肋很明显, 前附尖很发育, 前附尖的外壁稍后处, 有一垂直纵列的小沟, 使之形成显著的突出部分; 在后尖处牙齿的外壁也有肋状折曲。原脊与后脊均甚发育, 原脊内端的走向几乎与外脊的走向相互平行。前凹、中凹和后凹均深陡, 谷壁垂直

于谷底,其中充填着水泥质。后凹经磨耗后已呈现封闭面。第三上臼齿齿冠特别高(60毫米),由于中凹后面部分的扩大,使牙齿咬合面的轮廓接近四边形。各个齿脊上釉质层的厚度为3毫米左右。

综合以上各方面的特征,均为典型的披毛犀所特有。宁夏的标本可以和内蒙地区及东北地区第四纪晚期的披毛犀相比。更新世晚期中国北部的披毛犀和欧洲及苏联西伯利亚地区的时代相当的披毛犀,在形态方面基本上是一致的,均属于典型的披毛犀[*Coelodonta antiquitatis* (Blumen.)]。而这一类型与华北更新世初期、中期的“披毛犀”(*Coelodonta* sp.) 不相同(周明镇、周本雄, 1959)。

3. 下颌骨及牙齿的病态观察: 西吉的披毛犀标本属于一个成年个体(上下第三臼齿均经过相当程度的磨耗)。从下颌骨的外侧面,可以清楚的看到病态的情况。两侧齿列中的前臼齿都发生了齿位错列、牙齿向下倾斜。下颌骨右侧发生了齿槽脓瘻(pyorrhea)的病态。

左侧第一下臼齿经过长时期的、强烈的磨蚀之后,可能在动物死后脱落了。第四和第三下臼齿由于前者向外侧倾斜及后者向后内侧倾斜,发生了错列的病态。根据第四前臼齿咬合面的磨耗情况来估计,这一牙齿是一度经过磨耗而逐步向前外侧倾斜的(图版II图1)。第三前臼齿在同样的条件下向后倾斜。这两个牙齿所在的部位的齿骨稍微有些肿大,在牙齿齿颈部分的牙周组织,可以观察到一度发生肿大的情况和修复后的肉芽状组织的痕迹。

右侧第一下臼齿也经过强烈的磨耗,牙冠咬合面及大部分的釉质均已脱落,因齿槽内的脓瘻使之已经下沉倾斜。第四下前臼齿在动物生前已经脱落了,其所在部位的齿槽内的骨组织,因为严重的发炎脓肿已经被吸收完了。因此在化石上这一部分的齿槽内,看不到正常状态的蜂巢状的骨组织。只剩下一个大的空腔,其中充填着泥沙。在动物生前可能是一个大脓包。在下颌骨的外侧面上,第四前臼齿所在的部分,还有很显著的瘻管的痕迹。第三下前臼齿向前内侧倾卧,牙齿在倒卧的情况下磨耗穿髓,在咬合面上可以看到这一痕迹,继之因细菌侵入齿髓而发生齿槽脓瘻。下颌骨右侧第三臼齿处,齿骨的厚度为65毫米,而第四和第三前臼齿处,齿骨因肿大已增厚为76毫米。

从上述情况表明这一具披毛犀下颌骨曾患严重的齿槽脓肿,和正常的个体有明显的区别。左侧为慢性的牙周病所引起的牙齿错列和倒伏。右侧因为前臼齿的磨耗穿髓引起严重的急性齿槽脓瘻。

4. 讨论: 关于哺乳动物齿槽脓瘻的化石病例,慕地(Moodie, 1923)报导过在北美中新统地层中发现的一种草原古马(*Merychippus campestris*)的下颌骨化石。由图版上可以看到和西吉的披毛犀下颌骨相似的肿大情况。慕地认为化石属于齿槽脓瘻的古病例。我国关于哺乳动物齿槽脓瘻的化石病例,过去未见诸报导,但有关哺乳类化石古病理的其他方面的研究工作已有了一些。最早杨鍾健(1932)在对周口店第一地点的肿骨鹿(*Megaceros* (*Sinomegaceros*) *pachyosteus*)形态特征的讨论中指出,肿骨鹿在骨骼上特征是:“形态上高度特化的变异”。杨鍾健和德日进(1936)在对河南安阳殷墟哺乳动物化石的研究中结合动物在家养生活条件下发生变异的原因,讨论了肿面猪(*Sus vattatus* var. *frontalis*)头骨的变态。

解放后,周明镇和徐余瑄(1957)报导了在江苏青浦发现的更新世晚期水牛(*Bubalus* sp.)化石的病齿现象。周明镇(1959)在东北第四纪哺乳动物化石志中报导了松花江猛犸象(*Mammuthus (Parelephas) sungari*)臼齿的龋齿病例。稍后,周明镇、徐余瑄(1959)报导了印度象(*Elephas maximus*)在廐养条件下臼齿的病变。本文对西吉标本的报导,为古病理方面的研究,增加了一点新的资料。

参 考 文 献

- 周明镇、徐余瑄, 1957, 河南孟县一新种水牛化石。古生物学报, 5, 457—465。
 ————, 1959, 一个象类臼齿病态的例子。古脊椎动物与古人类, 1, 145—146。
 周明镇、周本雄, 1959, 山西临猗更新世初期哺乳类化石。古生物学报, 7(2), 89—97。
 东北第四纪哺乳动物化石志, 1959, 古脊椎动物研究所甲种专刊第三号, 31页, 图版Ⅲ, 图2—3。
 Moodie, R. L., 1923, Paleopathology. University of Illinois Press, 223—224, pl. XIV.
 Teilhard de Chardin and Young, C. C., 1936, Mammalian remains from Anyang. Pal. Sin., Ser. c., 12, Fasc. 1, 19—24.
 Young, C. C., 1932, On the Artiodactyla from the *Sinathropus* site at Choukoutien. Pal. Sin., Ser. c., 8 Fasc. 2, 58—59.

NOTE ON A PATHOLOGIC MANDIBLE OF WOOLY RHINOCEROS FROM SIKI, NINGSIA

(Summary)

CHOW BEN-SHUN

(Institute of Vertebrate Palontology and Paleoanthropology, Academia Sinica)

The specimens were collected from Siki, Ningsia in 1958. The author was attracted by the anomaly condition of the mandible and teeth of the fossil. A brief report of observation on the material is given in the present note.

Coelodonta antiquitatis (Blumenbach)

Locality: Right bank of the canal of San-li-wan, Yan-wan village, Sin-yeng district, Siki Hsien, S. W. Ningsia.

Horizon: Upper Pleistocene.

Material: Two left upper molars, M^{2-3} , *in situ* in a maxillary fragment. An almost perfectly preserved mandible with cheek teeth (left P^{3-4} , M^{2-3} ; right P^3 , M^{1-3}). IVPP. No. V. 2493.

Description: Upper molars—Strongly hypsodont, left upper molar (M^2) 42.5 mm and the last one (M^3) 60 mm in height (external). Crowns covered with cement, enamel black in color and with rough wrinkles. The outer wall of ectoloph is undulated; the paracone is marked off in front by the parastyle fold. Lophes obliquely set to the external wall of the crown. Crochet and crista strong, no anti-crochet. All the valleys are very deep and filled with cement. The thickness of the enamel is about 3 mm.

Lower jaw and lower teeth—The mandible, lacking front of the symphysis and the ascending rami, is built as in typical woolly rhinoceros. The lower teeth, M_2 and M_3 of both sides

perfectly preserved, crowns also very high (left M_2 , 38 mm, M_3 , 40 mm). The enamel with rough wrinkles and covered with heavy cement. Outer wall of the crowns flattened and with an antero-external fold.

The rhinoceros fossil from Siki represents an individual of advanced age. During late Pleistocene stage this form was widely distributed in North-Eastern China, Inner Mongolia and North China. It is different from the middle Pleistocene form of North China.

It is interesting to observe that the specimens of *Coelodonta antiquitatis* from Siki shows a remarkably anomaly condition on the mandible and teeth. The dental disturbances on the left side of the mandible may be considered to be a product of periodontoclasia. The same jaw shows also alveolar changes indicating pyorrhea on the right side. The swelling on the mandible is indicative of an alveola fistula.

There have been described from Chinese deposits some examples of dental caries among fossil mammals, but so far as I know, the case shown in the present paper is the first instance of alveola pyorrhea among the fossil mammals in China.

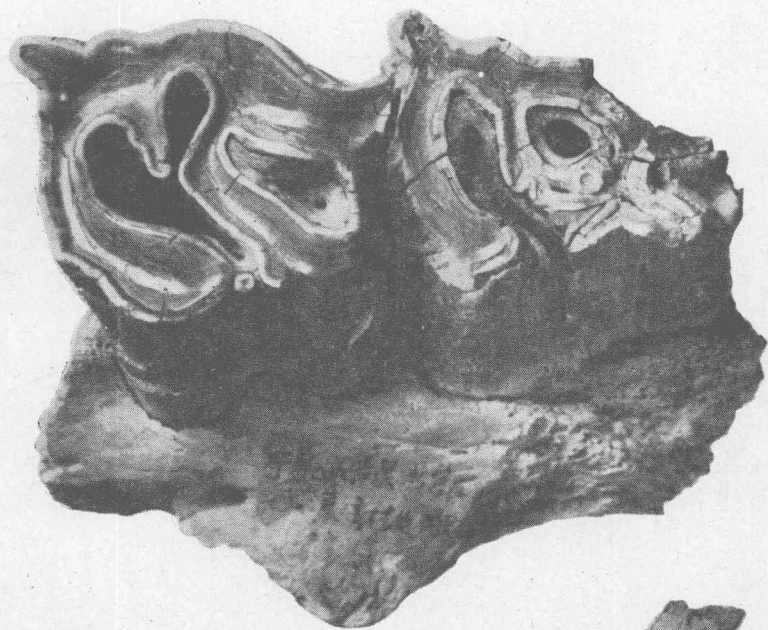
图版说明

图版 I

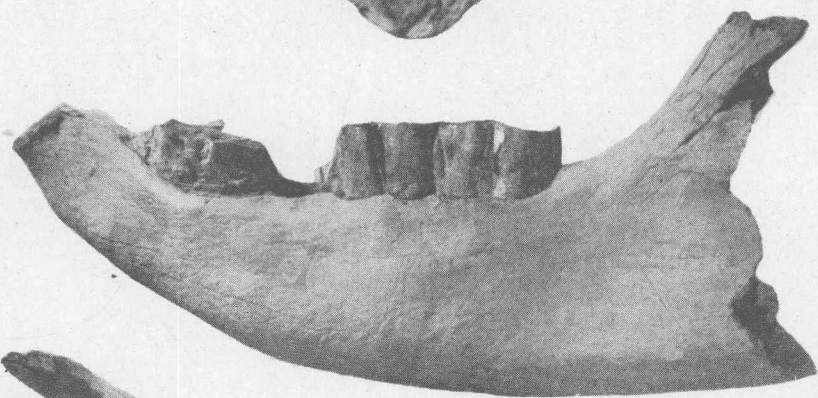
- 图 1. 披毛犀 (*Coelodonta antiquitatis*) (V 2493)
左上第二、三臼齿 (M_2^3), 咬合面观, $\times 2/3$ 。
- 图 2. 披毛犀 (*Coelodonta antiquitatis*)
下颌骨左侧面观, $\times 1/4$ 。
- 图 3. 同上
下颌骨咬合面观, $\times 1/4$ 。

图版 II

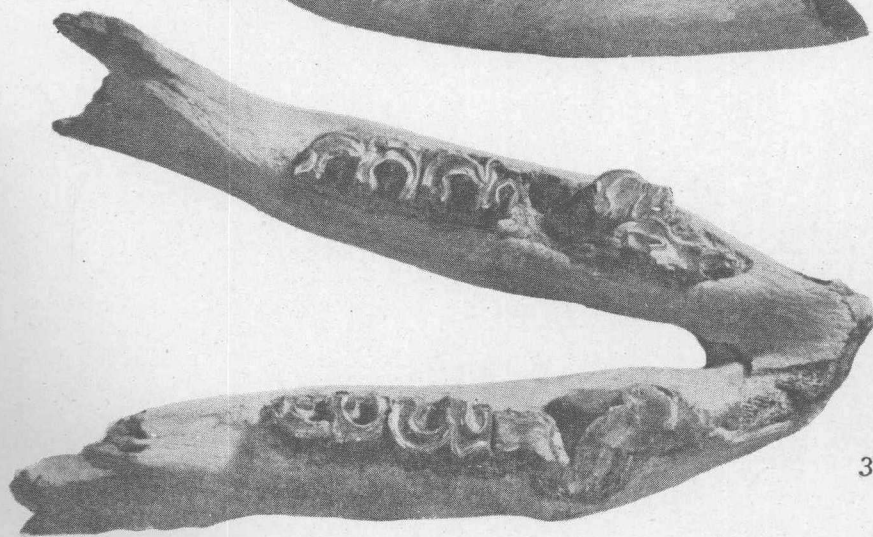
- 图 1. 披毛犀 (*Coelodonta antiquitatis*) (V 2493)
下颌齿列的病态, 咬合面观, $\times 1/2$ 。
- 图 2. 同上
下颌齿列的病态, 左侧齿列的外侧面观, $\times 1/2$ 。




1



2



3



1



2